

Introduzione

Il biofilm è una delle cause primarie di cronicità della lesione (Høiby et al, 2015; Wolcott et al, 2016; Wolcott, 2017), ed è caratterizzato da infiammazione ricorrente e scarsa risposta alle terapie antimicrobiche (Høiby et al, 2015; Wolcott et al, 2016; Wolcott, 2017).

I risultati di una revisione sistematica e di una meta-analisi (Malone et al, 2017) confermano la presenza del biofilm in circa il 78% di tutte le lesioni croniche. Nonostante ciò, si sospetta che una più realistica stima della prevalenza di biofilm sia più vicina al 100% (WUWHS, 2016) nelle lesioni difficili da guarire e quindi a supporto delle ipotesi cliniche secondo cui i biofilm siano onnipresenti in questi tipi di lesione.

Per migliorare i risultati della guarigione delle ferite è necessaria una migliore comprensione e gestione del biofilm nelle ferite difficili da guarire - oltre a utilizzare nuovi trattamenti e tecnologie - (Wolcott, 2017). È inoltre necessario concentrarsi sull'intervento precoce, al fine di gestire il biofilm prima che la cronicità della ferita diventi un problema serio.

Biofilm e ferite difficili da guarire

Sebbene vi sia un certo dibattito sugli esatti meccanismi con cui il biofilm comprometta i processi di guarigione della lesione, i dati attuali suggeriscono che la lesione viene mantenuta in uno stato infiammatorio di basso grado e inefficace, il quale impedisce che si verifichi la normale guarigione della lesione (Bjarnsholt et al, 2008; Gurjala et al, 2011). La risposta infiammatoria sostenuta è associata a livelli elevati di citochine proinfiammatorie. Ciò porta ad un aumento del numero di neutrofili, macrofagi e mastociti, che iniziano a secernere proteasi e specie reattive dell'ossigeno (ROS), distruggendo infine l'attività delle cellule ospiti essenziale per la guarigione. Il lavoro di Gurjala e colleghi (Gurjala et al, 2011) mostra anche che il biofilm compromette la formazione del tessuto di granulazione e l'epitelizzazione (*in vivo*). Complessivamente questi meccanismi portano alla progressione verso uno stato cronico con i segni e le caratteristiche tipiche delle lesioni difficili da guarire (Bjarnsholt et al, 2008).

L'impatto delle ferite difficili da guarire su pazienti, operatori e Sistema Sanitario è stato ben documentato (Guest et al, 2015; Sen, 2019), con costi elevati, nonché con effetti sulla salute dei pazienti e sulla qualità della loro vita.

Il legame tra lesioni difficili da curare e biofilm, nonché sulle sue conseguenze, indica la necessità di un cambiamento di approccio, concentrandosi sull'intervento precoce attraverso strategie di cura delle lesioni basate sul biofilm che includano: pulizia efficace della lesione, sbrigliamento e uso di antimicrobici anti-biofilm comprovati ed efficaci (Figura 1).

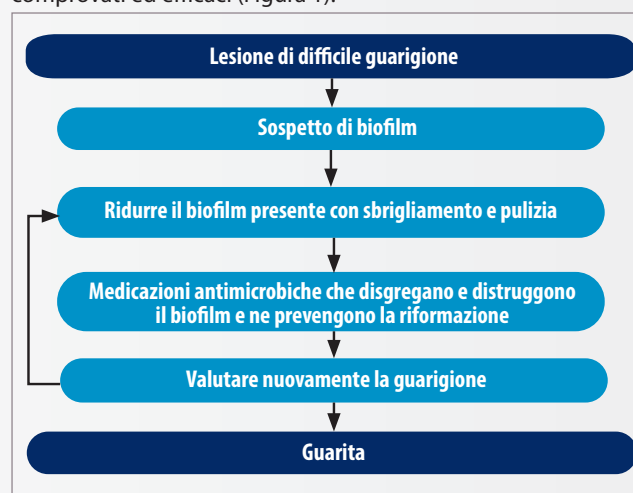


Figura 1. Modello di cura delle lesioni basato su biofilm (adattato da WUWHS, 2016)

Box 1: Che cos'è una ferita difficile da guarire? (Adattato da Frykberg & Banks, 2015; Atkin et al, 2019)

- Una lesione difficile da guarire può essere definita come una lesione che non riesce a seguire le normali fasi della guarigione di una lesione in modo ordinato e tempestivo e seguendo le terapie standard (Troxler et al, 2006). Le lesioni di difficile guarigione sono spesso associate a:
 - Infiammazione: stato di stallo nella fase infiammatoria della guarigione.
 - Infezione: la lesione può apparire infetta o non presentare chiari segni di infezione.
 - Biofilm: riconosciuto come un contribuente importante allo stato "difficile da guarire" della lesione.
 - Presenza di determinati fattori di rischio, indipendentemente dal tempo: comorbidità del paziente, storia di recidiva della lesione, complicanze della ferita, ecc.
 - Le lesioni di difficile guarigione condividono alcune caratteristiche comuni, tra cui livelli eccessivi di citochine proinfiammatorie, proteasi, ROS, cellule senescenti e una carenza di cellule staminali che sono spesso disfunzionali.

Tecnologia
MORE THAN SILVER™

made
easy

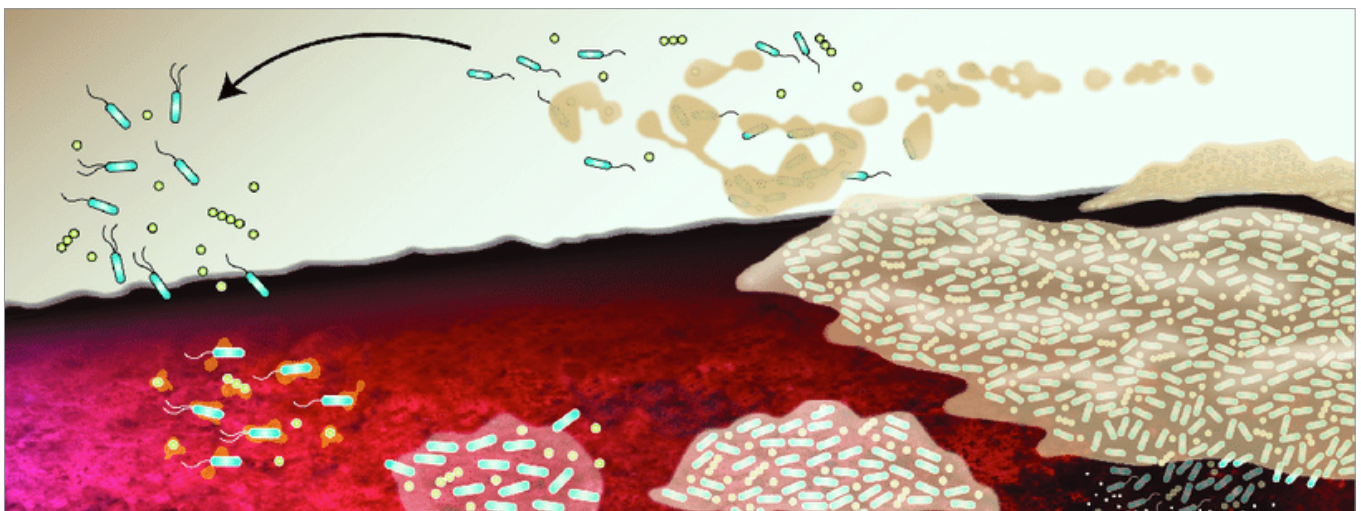


Figura 2. Sviluppo e maturazione del biofilm in una lesione

L'importanza degli antimicrobici

Il biofilm è difficile da sradicare e richiede un approccio di gestione proattivo (WUWHS, 2016). La formazione del biofilm può iniziare in pochi minuti a seguito dell'attaccamento delle cellule microbiche sulle superfici della lesione, con la progressione a uno stato maturo nel giro di ore o giorni a seconda della composizione microbica (Bester et al, 2010). Man mano che la formazione del biofilm progredisce, esso diventa sempre più resistente agli antibiotici e agli antisettici ed è difficile da rimuovere. Ciò significa che l'eradicazione del biofilm è un processo dipendente dal tempo e qualsiasi strategia di gestione del biofilm dovrebbe tenere conto di questo ciclo (Figura 2).

La cura delle lesioni basata sull'approccio al biofilm comporta comunemente la rimozione fisica, come lo sbrigliamento, la pulizia vigorosa o l'irrigazione. Questi sono i passaggi chiave nella battaglia contro il biofilm e dovrebbero essere la base di ogni efficace gestione delle ferite. Tuttavia, il biofilm maturo è estremamente resistente, quindi è probabile che rimanga un biofilm residuo, il quale ha dimostrato essere in grado di riformarsi entro 24 ore dalla rimozione meccanica (Bester et al, 2010). Pertanto, è importante garantire che il biofilm residuo, anche dopo lo sbrigliamento e la pulizia, sia sotto controllo e non gli venga data l'opportunità di riformarsi utilizzando un antimicrobico a rilascio prolungato per prevenire efficacemente la riformazione del biofilm.

Non tutte le terapie antimicrobiche topiche sono uguali e non tutte le medicazioni antimicrobiche sono state sviluppate specificamente per gestire il biofilm. È quindi importante optare per le tecnologie che sono state progettate per combattere il

biofilm delle lesioni, utilizzando una combinazione di agenti anti-biofilm e antimicrobici. Inoltre, a causa della natura autoprotettiva del biofilm e delle sue modalità di sopravvivenza, molte linee guida, come quelle della Società Europea di Microbiologia Clinica e Malattie Infettive (Høiby, 2015), stanno incoraggiando l'uso di tecnologie più avanzate che incorporino agenti in grado di distruggere il biofilm per massimizzare l'efficacia dell'agente antimicrobico contro le strutture del biofilm stesso.

Box 2: Proprietà desiderate di una medicazione anti-biofilm

- Capacità di disgregare e distruggere la struttura del biofilm
- Azione antimicrobica sicura ed efficace
- Attività sostenuta, prevenzione della riformazione del biofilm
- Capacità di gestione dell'essudato: assorbire e trattenere l'essudato
- Capacità di bloccare e sequestrare i batteri e le strutture del biofilm disgregate
- Capacità di fornire un ambiente di guarigione delle lesioni umido per favorire lo sbrigliamento autolitico

Presentazione della tecnologia MORE THAN SILVER

AQUACEL™ Ag+ Extra™ (ConvaTec Ltd) è una medicazione in Hydrofiber™ che è stata specificamente progettata per affrontare le sfide poste dall'essudato della ferita, dall'infezione e dal biofilm. La tecnologia MORE THAN SILVER™ è una componente chiave delle medicazioni AQUACEL Ag+ Extra, che combina tre agenti che lavorano sinergicamente per combattere il biofilm e supportare la guarigione delle lesioni (Figura 3).

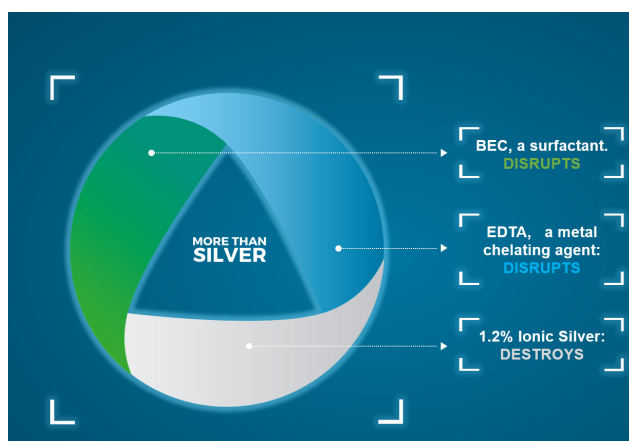


Figura 3. Tecnologia MORE THAN SILVER™

La medicazione Hydrofiber, assorbente e altamente ritentiva, include argento ionico, la cui efficacia quale agente antimicrobico è ben nota. Nelle medicazioni AQUACEL Ag+ Extra, l'argento ionico viene utilizzato insieme ad altri agenti che gli consentono di lavorare in modo più efficace contro il biofilm (Said et al, 2014).

I tre componenti chiave sono:

1. Benzetonio cloruro (BEC), un tensioattivo. I tensioattivi aiutano le sostanze a mescolarsi e disperdersi abbassando la tensione superficiale (le forze coesive) tra di loro. Il BEC riduce la tensione superficiale tra il biofilm e il letto della lesione e tra i componenti all'interno della matrice del biofilm, facilitando quindi il suo rilascio, la dispersione e scoraggiandone la riformazione; il BEC facilita anche la rimozione del biofilm da una ferita migliorando l'assorbimento di detriti del biofilm da parte della medicazione (Said et al, 2014; Seth et al, 2014).
2. Acido etilendiamminotetracetico sale disodico (EDTA), un agente chelante. La struttura e la viscosità della matrice del biofilm è principalmente il risultato della reticolazione con ioni metallici multi-valenti, come calcio e ferro, eliminati dai microrganismi dall'essudato; gli agenti chelanti si azionano e rimuovono questi ioni, incoraggiando quindi l'interruzione e la liquefazione della matrice del biofilm e impedendone la riformazione (Banin et al, 2006). L'EDTA aumenta anche l'effetto dei tensioattivi, pertanto esiste un mutuo miglioramento tra le azioni del BEC e dell'EDTA (Said et al, 2014).
3. 1,2% di argento ionico (Ag^+), un antimicrobico attivo solo nella sua forma ionizzata. L'argento ionico è efficace a bassa concentrazione in quanto è selettivamente attratto verso i siti sulle pareti cellulari batteriche, accumulandosi

e quindi entrando nella cellula, dove danneggia il DNA, denatura le proteine e gli enzimi e interferisce con la sintesi proteica; la parete cellulare microbica diventa porosa e il contenuto fuoriesce (Hobot, 2008). Questa azione microbica multimodale dell'argento ionico provoca un ampio spettro di attività e una bassa propensione allo sviluppo della resistenza microbica. L'azione del BEC e dell'EDTA espone i microrganismi precedentemente protetti all'interno della matrice del biofilm agli effetti antimicrobici dell'argento ionico (Said et al, 2014).

Questi tre componenti lavorano in sinergia per disgregare e distruggere il biofilm e prevenirne la riformazione, facilitando la progressione e la guarigione della ferita (Said et al, 2014).

Evidenze sulla tecnologia MORE THAN SILVER

La capacità sinergica (mutuamente potenziata) di questi tre componenti di disgregare e distruggere il biofilm, e prevenirne la riformazione, è stata dimostrata *in vitro* (Said et al, 2014).

Questo studio ha dimostrato che l'EDTA ed il BEC, né da soli né in combinazione, hanno avuto alcun effetto battericida contro il biofilm batterico, ma quando sono stati aggiunti all'argento ionico hanno facilitato la disgregazione del biofilm e migliorato l'effetto antimicrobico dell'argento ionico.

Uno studio *in vitro* ha dimostrato che la combinazione dell'argento ionico con un agente chelante i metalli e un tensioattivo sotto forma di medicazione ha prodotto un effetto sinergico che ha sostanzialmente migliorato l'efficacia antimicrobica dell'argento ionico contro il biofilm (Bowler & Parsons, 2016). Lo studio ha concluso che l'uso di questi elementi combinati nella medicazione ha dimostrato di essere in grado di contribuire in modo significativo alla gestione delle infezioni da biofilm e di favorire la guarigione in pazienti che vivono con lesioni di difficile guarigione (Bowler & Parsons, 2016).

Una valutazione clinica sull'utilizzo delle medicazioni AQUACEL Ag+ Extra in lesioni in stallo o di peggioramento che erano state considerate compromesse a causa in fase di infezioni e/o biofilm, ha dimostrato la capacità della medicazione nel gestire l'essudato, l'infezione e il biofilm della ferita e nel facilitare la progressione verso la guarigione (Metcalf et al, 2017). Dopo un periodo di gestione medio di 3,9 settimane, gli stati della ferita sono passati da in stallo/ in peggioramento a sostanzialmente migliorati e i livelli di essudato sono passati da moderati/alti a moderati/bassi. Tutti i segni di infezione clinica sono risultati ridotti in termini di frequenza media, con i sospetti di presenza di biofilm che

Vincere la battaglia per far progredire la guarigione: Le medicazioni AQUACEL™ Ag+ favoriscono la guarigione delle lesioni croniche in fase di stallo e in peggioramento

Studio

111 pazienti, con lesioni che non guariscono provenienti da 60 centri nel Regno Unito e in Irlanda.

Risultati

- Il 78% delle ferite è progredito verso la guarigione, il 13% è guarito completamente durante un periodo di valutazione medio di 3,9 settimane.
- L'83% delle ferite è progredito nei parametri chiave di guarigione (essudato, sospetto di biofilm e stato di guarigione della lesione).
- Il sospetto di presenza del biofilm era più frequente (54%) rispetto a qualsiasi altro segno clinico di infezione al *baseline*. Questa percentuale si è ridotta al 27% alla valutazione finale.

Obiettivo

Per dimostrare la capacità delle medicazioni AQUACEL Ag+ Extra di favorire la guarigione delle lesioni croniche che sono in fase di stallo o di peggioramento al *baseline*.

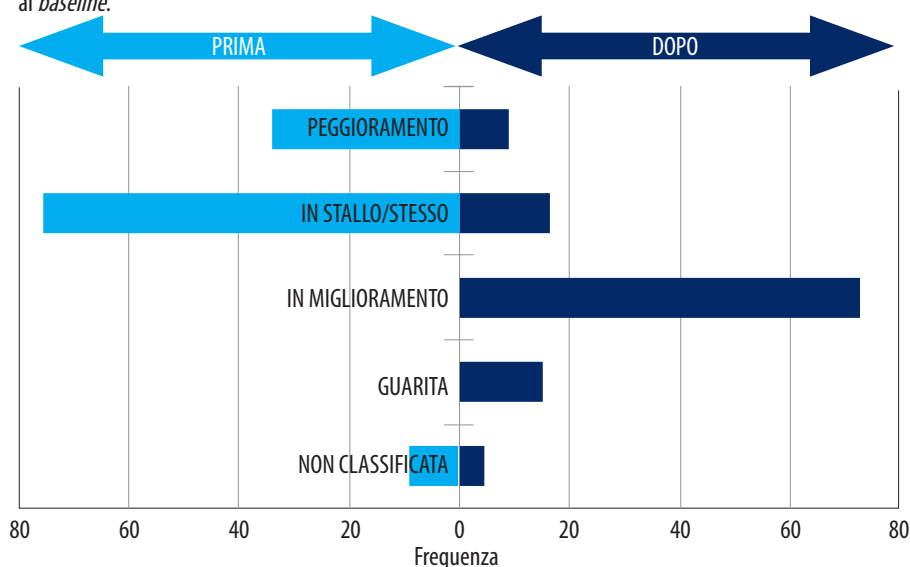


Figura 4. Stato della lesione al *baseline* (azzurro) e dopo l'introduzione delle medicazioni AQUACEL Ag+ Extra (blu scuro), da Metcalf et al (2017)

sono passati dal 54% al 27% dei casi. Si è quindi concluso che la corretta gestione dell'essudato, dell'infezione e del biofilm da parte della medicazione ha prodotto notevoli miglioramenti nella salute e nelle dimensioni della lesione. Vedere la Figura 4 per gli stadi della lesione al *baseline* e dopo la valutazione di questo studio.

Uno studio ha valutato la sicurezza e l'efficacia della medicazione nelle ulcere venose croniche che presentano segni di infezione clinica in pazienti trattati per 4 settimane con medicazioni AQUACEL Ag+ (senza rinforzo di fibre), seguito dalla gestione con medicazioni AQUACEL per 4 settimane (Harding et al, 2016). Dopo 8 settimane, sono stati osservati miglioramenti sostanziali della ferita: il 12% dei pazienti aveva ulcere guarite e il 76% ha mostrato un miglioramento delle condizioni dell'ulcera. La dimensione media dell'ulcera si era ridotta del 55%. I pazienti hanno riportato meno dolore con il progredire dello studio. Notevoli miglioramenti sono stati osservati in pazienti con ulcere che si riteneva richiedessero un trattamento con antibiotici sistemici o antimicrobici topici al *baseline*, con una riduzione media del 70% nell'area della ferita. È stato anche riscontrato che la medicazione ha un profilo di sicurezza e tollerabilità accettabile.

Uno studio *in vivo* su un modello di lesione su tessuto porcino a spessore parziale non contaminato ha valutato gli effetti delle medicazioni AQUACEL Ag+ Extra sulla normale guarigione della ferita (Davis et al, 2018). Lo studio ha concluso che non si sono verificate interferenze notevoli nella normale guarigione delle ferite rispetto a una medicazione in Hydrofiber all'argento (senza tecnologia anti-biofilm) e una medicazione in film di poliuretano.

Casi studio

Questi risultati si riflettono anche nei casi studio 1 e 2 in cui le medicazioni AQUACEL Ag+ Extra sono state utilizzate come parte di un regime di trattamento per migliorare le condizioni dell'ulcera. Nel primo caso, le medicazioni AQUACEL Ag+ Extra sono state selezionate per essere usate nei confronti dei segni di presenza di biofilm. Questo regime si è dimostrato efficace nel risolvere l'infezione e nel far progredire la ferita verso la guarigione. L'uso della medicazione AQUACEL Ag+ Extra nel secondo caso ha presentato una lesione che si era notevolmente ridotta di dimensioni durante il trattamento, con la rivelazione di una progressione positiva. Questo caso ha osservato livelli ridotti di essudato e mobilità migliorata. Dopo 28 giorni di trattamento la lesione era guarita.

Caso studio 1 (per gentile concessione di Katia Furtado)

- Donna di 68 anni, inizialmente ricoverata in ospedale a seguito di una caduta con conseguente frattura del femore
- Diverse comorbidità, tra cui: ipertensione, malattia venosa cronica, malattia renale cronica, artrite reumatoide, dislipidemia, depressione e trombosi venosa profonda
- In precedenza mobile e attiva, svolge un lavoro impegnativo
- A seguito di un intervento chirurgico per la frattura, la sua insufficienza renale è peggiorata ed è stata necessaria la dialisi. Ha sviluppato un'infezione del sito chirurgico e sono state identificate altre due ulcere alle gambe (Figure 5a e b)
- È stata tentata un'ulteriore gestione chirurgica per chiudere le ulcere alle gambe, ma non ha avuto successo
- È stato implementato un piano di cura delle lesioni:
 - Tutte le suture sono state rimosse
 - La lesione è stata pulita con soluzione salina e sbrigliata con l'aiuto di una curette dermica
 - Sono state scelte le medicazioni AQUACEL Ag+ Extra a causa presenza di segni di biofilm, utilizzate come medicazione primaria e fissate con una benda di garza dalle dita dei piedi al ginocchio
 - La medicazione è stata cambiata tre volte a settimana
 - Gli antibiotici precedenti sono stati interrotti
 - Il dolore è stato gestito con morfina transcutanea e i problemi nutrizionali sono stati gestiti aggiungendo due integratori iperproteici e ipercalorici alla dieta quotidiana della paziente.
- Il regime con le medicazioni AQUACEL Ag+ Extra ha gestito l'infezione nel giro di 8 settimane, dopo di che è stata selezionata una medicazione in schiuma e la ferita è progredita verso la guarigione (Figure 6a e b).

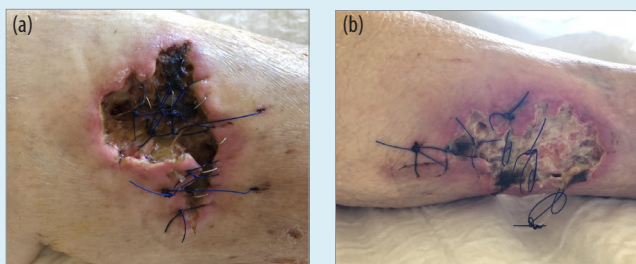


Figura 5. Lesioni alla presa in carico, prima dell'uso delle medicazioni AQUACEL Ag+ Extra: (a) Gamba sinistra (b) Gamba destra

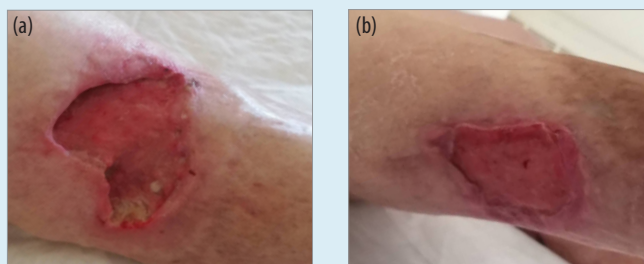


Figura 6. Dopo 8 settimane di utilizzo delle medicazioni AQUACEL Ag+ Extra: (a) Gamba sinistra (b) Gamba destra

Caso studio 2 (per gentile concessione di Kathryn Braun)

- Uomo di 47 anni, con ulcera del piede diabetico (DFU) insorta da 2 mesi
- Causata dalla pressione derivante da uno scarico insufficiente dell'aspetto plantare del piede destro, esacerbato da un eccessivo sbrigliamento del callo
- Storia di diabete di tipo 1, trattamento con farmaci anti-rigetto dopo un trapianto di rene nel 1999 e comorbidità sottostanti di insufficienza cardiaca congestizia e linfedema
- Alla presentazione, la DFU misurava 1,8 cm di lunghezza, 1,2 cm di larghezza, con 0,6 cm di profondità (circa 1,3 cm³ di volume). C'era anche un danno localizzato di circa 1 cm (Figura 7a)
- Sintomi della lesione: cute perilesionale macerata e essudato maleodorante e purulento, oltre a livelli elevati di dolore e mobilità ridotta
- La precedente gestione della ferita includeva una medicazione al cadexomero iodico coperta da una medicazione in schiuma
- Sono state introdotte le medicazioni AQUACEL Ag+ Extra, utilizzate come medicazione primaria, continuando a utilizzare come medicazione secondaria la schiuma (frequenza di cambio secondo quanto previsto dai protocolli locali)
- Dopo 14 giorni di trattamento con medicazioni AQUACEL Ag+ Extra, la DFU si è notevolmente ridotta sia in lunghezza che in larghezza, con una progressione positiva dal 40% di tessuto giallo fibrinoso al 100% di tessuto di granulazione rosso (Figura 7b)
- I livelli di essudato si erano ridotti e si presentavano sieroso-ematosi invece che sieroso-purulenti. L'imbottitura per lo scarico è stata applicata nelle calzature del paziente per aumentare il comfort, poiché la ferita si era quasi chiusa e la mobilità era migliorata
- Dopo 28 giorni di regime con le medicazioni AQUACEL Ag+ Extra, la DFU si era chiusa completamente (Figura 7c).

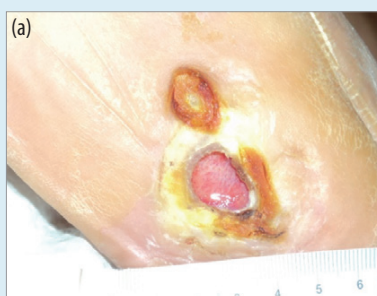

Figura 7a. Alla presa in carico

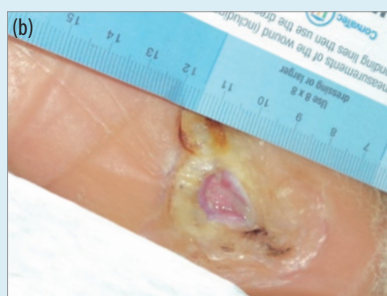


Figura 7b. Dopo 14 giorni di utilizzo delle medicazioni AQUACEL Ag+ Extra

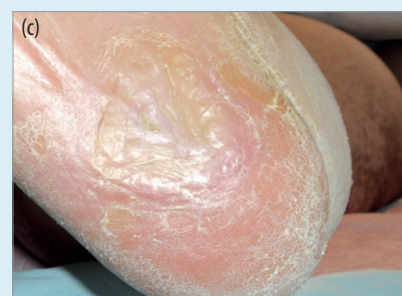

Figura 7c. Dopo 28 giorni di utilizzo delle medicazioni AQUACEL Ag+ Extra

Perché aspettare?

Recenti prove hanno dimostrato che è necessario intervenire in modo precoce e aggressivo sul biofilm (Edens et al, 2019). Tuttavia, in un recente sondaggio, sebbene l'81% degli intervistati considerasse l'infezione e l'infiammazione come il fattore più importante che influenza gli esiti della guarigione delle ferite, il 19% ha dichiarato che avrebbe aspettato oltre 5 settimane prima di considerare un nuovo prodotto o un approccio terapeutico (Ousey et al, 2018).

Ora è riconosciuto che l'approccio 'guarda e aspetta' non è efficace e, quando una ferita è stata definita cronica, potremmo aver già aspettato troppo a lungo (Webb, 2017). Occuparsene con ritardo o adottare un trattamento inefficace alimenta il biofilm, causando l'escalation delle ferite che non guariscono (Edens & Stevenson, 2019). Pertanto è evidente che sono necessarie nuove strategie, come la tecnologia MORE THAN SILVER, che prevede l'uso di medicazioni avanzate che forniscono attività combinate anti-biofilm e antimicrobiche. Le medicazioni AQUACEL Ag+ Extra devono essere considerate come parte di un approccio di cura delle ferite basato sul biofilm in tutte le ferite che non riescono a guarire normalmente.

La tecnologia MORE THAN SILVER nelle medicazioni AQUACEL Ag+ Extra combina tre agenti chiave che lavorano sinergicamente per combattere il biofilm e supportare la guarigione delle ferite. Questa azione sinergica ha dimostrato di essere efficace nell'affrontare il problema del biofilm, facilitando così la guarigione e aiutando a migliorare gli esiti nella gestione delle ferite difficili da guarire.

Autori:

Katia Furtado, Infermiera specializzata, ULSNA (Unidade Local de Saúde do Norte Alentejano), Reparto ambulatoriale ospedaliero, Portogallo

Vincent Siaw-Sakyi, Infermiera specializzata sulla vitalità dei tessuti, Kent Community Health NHS Foundation Trust, Regno Unito

Philip Bowler, VP Scienza & Tecnologia, R&S, ConvaTec, Regno Unito

Questo supplemento Made Easy è stato sponsorizzato con una borsa di studio di ConvaTec.

AQUACEL, AQUACEL Extra e Hydrofiber sono marchi commerciali di ConvaTec Inc. Tutti i marchi commerciali sono di proprietà dei rispettivi proprietari. ©2019 ConvaTec Inc. AP-020513-MM

Bibliografia

- Atkin L, Bučko Z, Montero EC et al (2019) Implementing TIMERS: the race against hard-to-heal wounds. *J Wound Care* 23(3): s1-52
- Banin E, Brady KM, Greenberg EP (2006) Chelator-induced dispersal and killing of *Pseudomonas aeruginosa* cells. *Appl Environ Microbiol* 72: 2064-9
- Bester E, Kroukamp O, Wolfaardt GM et al (2010) Metabolic differentiation in biofilms as indicated by carbon dioxide production rates. *Appl Environ Microbiol* 76(4): 1189-97
- Bjarnsholt T, Kirketerp-Møller K, Jensen PO et al (2008) Why chronic wounds will not heal: a novel hypothesis. *Wound Repair Regen* 16(1): 2-10
- Bowler PG, Parsons D (2016) Combatting wound biofilm and recalcitrance with a novel anti-biofilm Hydrofiber wound dressing. *Wound Medicine* 14: 6-11
- Davis SC, Li J, Gil J (2018) The wound-healing effects of a next-generation anti-biofilm silver Hydrofiber wound dressing on deep partial-thickness wounds using a porcine model. *Int Wound J* 1-6. Available online at doi: 10.1111/iwj.12935
- Edens C, Stevenson P (2019) Outliers: Reexamining wounds that fail to heal. *Wound Manag Prev* 65: 8-9
- Frykberg G, Banks J (2015) Challenges in the treatment of chronic wounds. *Adv Wound Care* 4(9): 560-82
- Guest J, Ayoub N, McIlwraith T (2015) Health economic burden that wounds impose on the National Health Service in the UK. *BMJ Open* 5(12)
- Gurjala AN, Geringer MR, Seth AK (2011) Development of a novel, highly quantitative in vivo model for the study of biofilm-impaired cutaneous wound healing. *Wound Repair Regen* 19(3): 400-10
- Harding KG, Szczepkowski M, Jacek Mikosiński et al (2016) Safety and performance evaluation of a next-generation antimicrobial dressing in patients with chronic venous leg ulcers. *Int Wound J* 13(4): 442-8
- Hobot J, Walker M, Newman G et al (2008) Effect of hydrofiber wound dressings on bacterial ultrastructure. *J Electron Microsc (Tokyo)* 57(2): 67-75
- Hoiby N, Bjarnsholt T, Moser C et al (2015) ESCMID guideline for the diagnosis and treatment of biofilm infections. *Clin Microbiol Infect* 21 (Suppl 1): s1-25
- Malone M, Bjarnsholt T, McBain AJ et al (2017) The prevalence of biofilms in chronic wounds: a systematic review and meta-analysis of published data. *J Wound Care* 26(1): 20-5
- Metcalfe GD, Parsons D, Bowler PG (2017). Clinical safety and effectiveness evaluation of a new antimicrobial wound dressing designed to manage exudate, infection and biofilm. *Int Wound J* 14(1): 203-13
- Ousey K, Gilchrist B, Jaimes H (2018) Understanding clinical practice challenges: a survey performed with wound care clinicians to explore wound assessment frameworks. *Wounds Int* 9(4): 58-62
- Said J, Walker M, Parsons D et al (2014) An in vitro test of the efficacy of an anti-biofilm wound dressing. *Int J Pharm* 474: 177-81
- Sen CK (2019) Human wounds and its burden: An updated compendium of estimates. *Adv Wound Care* 8(2)
- Seth AK, Zhong A, Nguyen KT et al (2014) Impact of a novel, antimicrobial dressing on in vivo, *Pseudomonas aeruginosa* wound: quantitative comparative analysis using a rabbit ear model. *Wound Repair Regen* 22: 712-9
- Troxler M, Vowden K, Vowden P (2006) Integrating adjunctive therapy into practice: the importance of recognising 'hard-to-heal' wounds. *World wide Wounds*. Available online from www.worldwidewounds.com
- Webb R (2017) A chronic case of confusion. *J Wound Care* 26(8): 421
- Wolcott RD (2017) Biofilms cause chronic infections. *J Wound Care* 26(8): 423-5
- Wolcott R, Sanford N, Gabrilka R et al (2016) Microbiota is a primary cause of pathogenesis of chronic wounds. *J Wound Care* 25(Sup10): S33-43
- World Union of Wound Healing Societies (2016) Florence Congress Position Document: Management of biofilm. Disponibile online su www.woundsinternational.com